



ISSN 2658-6843 (Print)  
ISSN 2949-1436 (Online)

Том 5, № 3  
СЕНТЯБРЬ 2023

**ФИЗИЧЕСКАЯ  
И РЕАБИЛИТАЦИОННАЯ  
МЕДИЦИНА,  
МЕДИЦИНСКАЯ  
РЕАБИЛИТАЦИЯ**

---

PHYSICAL AND REHABILITATION  
MEDICINE, MEDICAL REHABILITATION

Официальное научное издание  
специализированной медицинской прессы для врачей

Подписной индекс 71395

DOI: <https://doi.org/10.36425/rehab568644>

# Динамика ультрасонографической картины кожи и подкожной клетчатки при физиотерапевтическом лечении целлюлита методом компрессионной микровибрации: нерандомизированное проспективное исследование

З.З. Кардашова<sup>1</sup>, Е.В. Селезнева<sup>1</sup>, Н.О. Ратникова<sup>1</sup>, И.А. Василенко<sup>1, 2</sup><sup>1</sup> Московский областной научно-исследовательский клинический институт имени М.Ф. Владимирского, Москва, Российская Федерация;<sup>2</sup> Российский государственный университет имени А.Н. Косыгина (Технологии. Дизайн. Искусство), Москва, Российская Федерация

## АННОТАЦИЯ

**Обоснование.** Для эффективного устранения целлюлита и улучшения внешнего вида кожи предлагается широкий выбор методов, однако его лечение остаётся одной из самых трудно решаемых задач в эстетической медицине. Весьма ограничен арсенал средств, позволяющих объективно оценить возможности косметических и эстетических терапевтических мероприятий.

**Цель исследования** — оценка эффективности применения метода компрессионной микровибрации для коррекции структурных и функциональных изменений кожи у женщин разных возрастных групп с гиноидной липодистрофией.

**Материалы и методы.** Проведено одноцентровое нерандомизированное проспективное исследование эффективности метода компрессионной микровибрации (Endospheres Therapy) у 27 женщин с лёгкой и умеренной гиноидной липодистрофией в возрасте от 40 до 69 лет под контролем ультрасонографического исследования кожи до начала лечения, после 12 процедур и через 2 месяца после курса терапии. Для ультразвукового исследования кожи использовали специализированную цифровую ультразвуковую систему высокого разрешения DUB SkinScanner (TPM GmbH, Германия), оснащённую датчиком 75 МГц с разрешением 21 мкм и глубиной сканирования от 4 до 6 мм. Дополнительно делали антропометрические измерения, рассчитывали индекс массы тела.

**Результаты.** Динамика значений индекса массы тела выявила тенденцию к снижению веса у большинства участниц. Окружности бёдер и талии у участниц в возрасте 40–49, 50–59 и 60–69 лет уменьшились на  $3,0 \pm 1,1$  и  $5,3 \pm 1,1$ ,  $2,2 \pm 0,9$  и  $4,1 \pm 1,3$  и  $2,5 \pm 0,9$  и  $6,3 \pm 1,5$  см соответственно. Установлено, что после курса Endospheres Therapy у пациенток 1, 2 и 3-й возрастных групп в областях передней, внутренней, задней поверхности бедра и передней поверхности живота снизилась толщина дермы на 15,6, 9,5 и 18,1%; 10,9, 10,5 и 19,3%; 6,1, 15,7 и 13,8%, 23,4, 14,7 и 14,5% ( $p < 0,05$ ) соответственно; увеличилась эхогенность дермы в областях передней, внутренней, задней поверхности бедра и передней поверхности живота в 2, 1,4 и 1,3; 1,2, 1,4 и 1,2; 1,4, 1,4 и 1,5; 1,3, 1,5 и 1,7 раза ( $p < 0,05$ ) соответственно. Эхогенность гиподермы снизилась в исследуемых областях на 30,8, 27,6 и 31,2% ( $p < 0,05$ ); 20,1, 37,3 и 40,4% ( $p < 0,05$ ); 43,2, 57,8 ( $p < 0,05$ ) и 9,3%; 23,6, 15,2 ( $p < 0,05$ ) и 9,3% соответственно. Эффект сохранялся через 60 дней после курса терапии.

**Заключение.** Полученные результаты убедительно продемонстрировали эффективность методики Endospheres Therapy у женщин с лёгкой и умеренной гиноидной липодистрофией для коррекции фигуры и улучшения состояния кожных покровов в долгосрочной перспективе, не выявив каких-либо побочных эффектов.

**Ключевые слова:** целлюлит; физиотерапия; вибротерапия; коррекция фигуры; ультразвуковое исследование.

## Как цитировать

Кардашова З.З., Селезнева Е.В., Ратникова Н.О., Василенко И.А. Динамика ультрасонографической картины кожи и подкожной клетчатки при физиотерапевтическом лечении целлюлита методом компрессионной микровибрации: нерандомизированное проспективное исследование // Физическая и реабилитационная медицина, медицинская реабилитация. 2023. Т. 5, № 3. С. In Print. DOI: <https://doi.org/10.36425/rehab568644>

DOI: <https://doi.org/10.36425/rehab568644>

# Dynamics of the ultrasonographic picture of the skin and subcutaneous tissue in the physiotherapy treatment of cellulite by compression microvibration: a non-randomized prospective study

Ziver Z. Kardashova<sup>1</sup>, Elena V. Selezneva<sup>1</sup>, Natalia O. Ratnikova<sup>1</sup>, Irina A. Vasilenko<sup>1,2</sup><sup>1</sup> Moscow Regional Research and Clinical Institute, Moscow, Russian Federation;<sup>2</sup> The Kosygin State University of Russia, Moscow, Russian Federation

## ABSTRACT

**BACKGROUND:** Various methods are offered to effectively eliminate cellulite and improve skin appearance; however, its treatment remains one of the most difficult tasks in aesthetic medicine. The arsenal of tools that allow an objective assessment of cosmetic and esthetic therapeutic measures is very limited.

**AIM:** To evaluate the effectiveness of the compression microvibration method to treat structural and functional skin changes in women with gynoid lipodystrophy of different age groups.

**MATERIALS AND METHODS:** A single-center, nonrandomized, prospective study of the effectiveness of the compression microvibration method ("Endospheres Therapy<sup>®</sup>") was carried out in 27 women (40–69 years old) with mild-to-moderate gynoid lipodystrophy under the control of ultrasonographic skin examination before treatment, after 12 procedures, and after 2 months. After a course of therapy, skin ultrasonography was performed using a specialized high-resolution digital ultrasound system DUB SkinScanner (tpm GmbH, Germany) equipped with a 75 MHz transducer with a resolution of 21 μm and a scanning depth of 4–6 mm. Additionally, anthropometric parameters were measured, and the body mass index was calculated.

**RESULTS:** Changes in body mass index (BMI) revealed a trend toward weight loss in most of the participants. The circumference of the hips and waist in participants aged 40–49, 50–59 and 60–69 years decreased by 3.0±1.1 and 5.3±1.1, 2.2±0.9 and 4.1±1.3 and 2.5±0.9 and 6.3±1.5 cm, respectively. It was found that after the course of Endospheres Therapy in patients of the 1st, 2nd and 3rd age groups in the areas of the anterior, inner, posterior surface of the thigh and the anterior surface of the abdomen, the thickness of the dermis decreased by 15.6, 9.5 and 18.1%; 10.9, 10.5 and 19.3%; 6.1, 15.7 and 13.8%, 23.4, 14.7 and 14.5% ( $p < 0.05$ ), respectively; increased echogenicity of the dermis in the areas of the anterior, inner, posterior thigh and anterior abdominal surface by 2, 1.4 and 1.3; 1.2, 1.4 and 1.2; 1.4, 1.4 and 1.5; 1.3, 1.5 and 1.7 times ( $p < 0.05$ ), respectively. The echogenicity of the hypodermis decreased in the studied areas by 30.8, 27.6 and 31.2% ( $p < 0.05$ ); 20.1, 37.3 and 40.4% ( $p < 0.05$ ); 43.2, 57.8 ( $p < 0.05$ ) and 9.3%; 23.6, 15.2 ( $p < 0.05$ ) and 9.3%, respectively. The effect persisted 60 days after the course of therapy.

**CONCLUSION:** These results have convincingly demonstrated the effectiveness of Endospheres Therapy in women with mild-to-moderate gynoid lipodystrophy for body shaping and skin improvement in the long term without revealing any side effects.

**Keywords:** cellulite; physical therapy; vibrotherapy; body shaping; ultrasonography.

## To cite this article

Kardashova ZZ, Selezneva EV, Ratnikova NO, Vasilenko IA. Dynamics of the ultrasonographic picture of the skin and subcutaneous tissue in the physiotherapy treatment of cellulite by compression microvibration: a non-randomized prospective study. *Physical and rehabilitation medicine, medical rehabilitation*. 2023;5(3):In Print. DOI: <https://doi.org/10.36425/rehab568644>

Received: 15.08.2023

Accepted: 22.08.2023

Published: 29.09.2023

## ОБОСНОВАНИЕ

Целлюлит (гиноидная липодистрофия) представляет собой косметический дефект с характерными изменениями контура кожи, подкожно-жировой клетчатки и интерстициального матрикса, возникающими преимущественно вследствие эндокринно-метаболических нарушений микроциркуляции тканей и дисбаланса липогенеза/липолиза [1–3]. Этиопатогенез данного состояния является многофакторным, включает анатомические особенности, гендерные различия, возрастные изменения и метаболические нарушения, сниженную физическую активность, диету с высоким содержанием жиров и углеводов, а также экологические, гормональные и генетические аспекты [4, 5].

Считается, что первые признаки гиноидной липодистрофии появляются уже после периода полового созревания. В постпубертатном возрасте, согласно имеющимся эпидемиологическим данным, целлюлит встречается у 80–98% женщин, при этом в качестве наиболее восприимчивых зон локализации выделяют бёдра и ягодицы (96%), области колен, живота (44%) и плеч (16–40%) [6].

Внимание специалистов к данному заболеванию связано не только с его высокой распространённостью, но и глубокими негативными психосоциальными последствиями. Эстетическая непривлекательность появления на коже так называемой «апельсиновой корки» вызывает чувство неудовлетворённости, эмоциональной неустойчивости, волнений и тревоги, приводящих к снижению качества жизни [7]. Кроме того, получены данные, свидетельствующие о наличии связей между клинической стадией целлюлита и предрасположенностью к системным заболеваниям [5].

Эти факты служат объяснением возросшему интересу к лечению целлюлита, разработке новых неинвазивных физиотерапевтических методов коррекции состояния кожных покровов и восстановления гомеостатических метаболических нарушений. Американское общество пластических хирургов зарегистрировало в 2020 году 86 350 различных лечебных мероприятий по коррекции целлюлита, что на 261% превышает количество процедур, выполненных в 2000 году [8].

В качестве лечебных стратегий активно применяют как инвазивные (липосакция), так и неинвазивные эстетические технологии (лечебный массаж, криолиполиз, лазерная терапия, ультракавитация, карбокситерапия, ультразвук и др.), которые пользуются большой популярностью среди пациентов. В то же время остаются открытыми вопросы стандартизации новых лечебных подходов, противоречивости полученных клинических результатов, отсутствия сведений об объективном и информативном контроле их безопасности и эффективности и, наконец, длительности и стойкости сохранения достигнутого положительного эффекта.

**Цель исследования** — оценка эффективности применения метода компрессионной микровибрации для коррекции структурных и функциональных изменений кожи у женщин разных возрастных групп с гиноидной липодистрофией.

## МАТЕРИАЛЫ И МЕТОДЫ

### Дизайн исследования

Проведено одноцентровое нерандомизированное проспективное исследование эффективности метода компрессионной микровибрации (Endospheres Therapy) у женщин в возрасте от 40 до 69 лет с лёгкой и умеренной гиноидной липодистрофией под контролем ультрасонографии кожных покровов, проводимой до начала лечения, после 12 стандартных процедур и через 2 месяца после курса терапии.

**Гипотеза исследования.** Метод компрессионной микровибрации с помощью оригинального манипулятора-цилиндра, состоящего из 50 сфер гипоаллергенного силикона, генерирующего механические колебания и низкочастотные вибрации, позволяет на качественном уровне модифицировать состояние дермы и гиподермы при целлюлите за счёт активации процессов микроциркуляции, стимуляции лимфодренажа, повышения мышечного тонуса, улучшения трофики кожи и разрушения фиброзных изменений с сохранением эффекта в течение достаточно длительного времени.

### Критерии соответствия

**Критерии включения:** женский пол; возраст от 40 до 69 лет; информированное добровольное согласие на участие в исследовании и обработку персональных данных; наличие у пациентки отёчного фибросклероза лёгкой или умеренной степени в виде жировых отложений, целлюлита и отёков.

**Критерии невключения:** мужской пол; возраст менее 40 и более 69 лет; беременность или кормление грудью; кожные болезни; онкологические заболевания; сахарный диабет III–IV степени; варикозная болезнь нижних конечностей; флебит и тромбофлебит; наличие каких-либо острых или обострение хронических заболеваний.

**Критерии исключения:** отзыв информированного согласия и отказ от участия в исследовании; развитие в период исследования любого острого заболевания или обострение хронического заболевания.

### Условия проведения

Исследование выполнено на базе ГБУЗ Московской области «Московский областной научно-исследовательский клинический институт имени М.Ф. Владимирского».

### Продолжительность исследования

Исследование проведено одноэтапно в период с апреля по сентябрь 2022 года. Основными реперными точками были оценка исходной сонографической картины до проведения курса Endospheres Therapy, сразу после курса процедур и через 2 месяца после лечения методом компрессионной микровибрации для оценки продолжительности и стойкости полученного эффекта.

### Описание медицинского вмешательства

Все участницы исследования прошли курс (программу) Endospheres Therapy в соответствии со стандартным протоколом, включающим 12 процедур длительностью

по 60 минут 2 раза в неделю, с использованием аппарата компрессионной микровибрации Endospheres Therapy Body для тела (Феникс С.Р.Л., Италия; регистрационное удостоверение РЗН 2016/3863 от 29.12.2017).

Процедуры проведены персоналом ООО «ИталКонсалт» (Москва, Россия) в соответствии с руководством «Endospheres Therapy. Эндосфера терапия. Процедуры для тела». В основе методики Endospheres Therapy лежит воздействие специальной манипулы аппарата компрессионной микровибрации, который посредством передачи низкочастотных вибраций в диапазоне от 29 до 355 Гц генерирует ритмичные импульсы, воздействующие на ткани. Пациентки сохраняли свой ежедневный рацион и физическую активность на протяжении всего периода исследования [10].

Основными показателями эффективности компрессионной микровибрации у женщин с лёгкой или умеренной гиноидной липодистрофией служили ультразвукографические критерии: толщина дермы, акустическая плотность дермы и гиподермы.

В качестве дополнительных критериев эффективности курса Endospheres Therapy, включавшего 12 процедур, использовали антропометрические параметры (линейные и весовые размеры тела), измеренные по стандартной методике с использованием антропометра, напольных весов и измерительной ленты, рассчитывали индекс массы тела.

## Методы регистрации исходов

До и после стандартного курса Endospheres Therapy, включавшего 12 процедур, измеряли антропометрические параметры (линейные и весовые размеры тела) по стандартной методике с использованием антропометра, напольных весов и измерительной ленты, рассчитывали индекс массы тела.

До начала стандартного курса Endospheres Therapy, сразу после проведения 12 процедур и спустя 2 месяца после курса лечения компрессионной микровибрацией проводили ультразвуковое исследование (УЗИ) кожи с использованием специализированной цифровой УЗ-системы высокого разрешения DUB SkinScanner (TPM GmbH, Германия), оснащённой датчиком 75 МГц с разрешением 21 мкм и глубиной сканирования от 4 до 6 мм.

Для оценки эффективности воздействия компрессионной микровибрации на структуру дермы и верхних отделов подкожно-жировой клетчатки, прилежащих непосредственно к дерме, при проведении высокочастотного УЗ-сканирования у каждого пациента выбирали 4 точки: переднюю поверхность бедра, заднюю поверхность бедра, внутреннюю поверхность бедра, переднюю поверхность живота. Участки кожи отмечали при помощи ручного пигментирования специальной ручкой-манипулой, снабжённой стерильными одноразовыми игловыми насадками. Чёрный пигмент вводили в верхние слои кожи на глубину до 1 мм с размером отметки 1×1 мм.

## Этическая экспертиза

Исследование проводилось в соответствии с Хельсинкской декларацией Всемирной медицинской ассоциации.

Программа научно-исследовательской работы по теме «Оценка эффективности применения неинвазивных методов компрессионной микровибрации и аблятивной сенсорной микровибрации на локальные зоны избыточных жировых отложений у добровольцев разных возрастных групп» одобрена на заседании независимого комитета по этике при ГБУЗ МО МНИКИ им. М.Ф. Владимирского (протокол № 7 от 28.10.2021).

## Статистический анализ

Размер выборки предварительно не рассчитывался.

Статистический анализ полученных данных проводили с использованием пакета прикладных программ SPSS Statistics 21.0. Стандартная обработка выборок включала подсчёт значений средних арифметических величин, ошибок средних, а также величины дисперсии и среднего квадратичного отклонения. Сравнение показателей по количественным признакам осуществляли непараметрическим методом с использованием теста согласованных пар Вилкоксона или U-критерия Манна-Уитни. При сравнении двух групп с нормальным характером распределения данных использовали t-тест для независимых группировок. Для всех видов анализа статистически значимыми считали различия при  $p < 0,05$ .

## РЕЗУЛЬТАТЫ

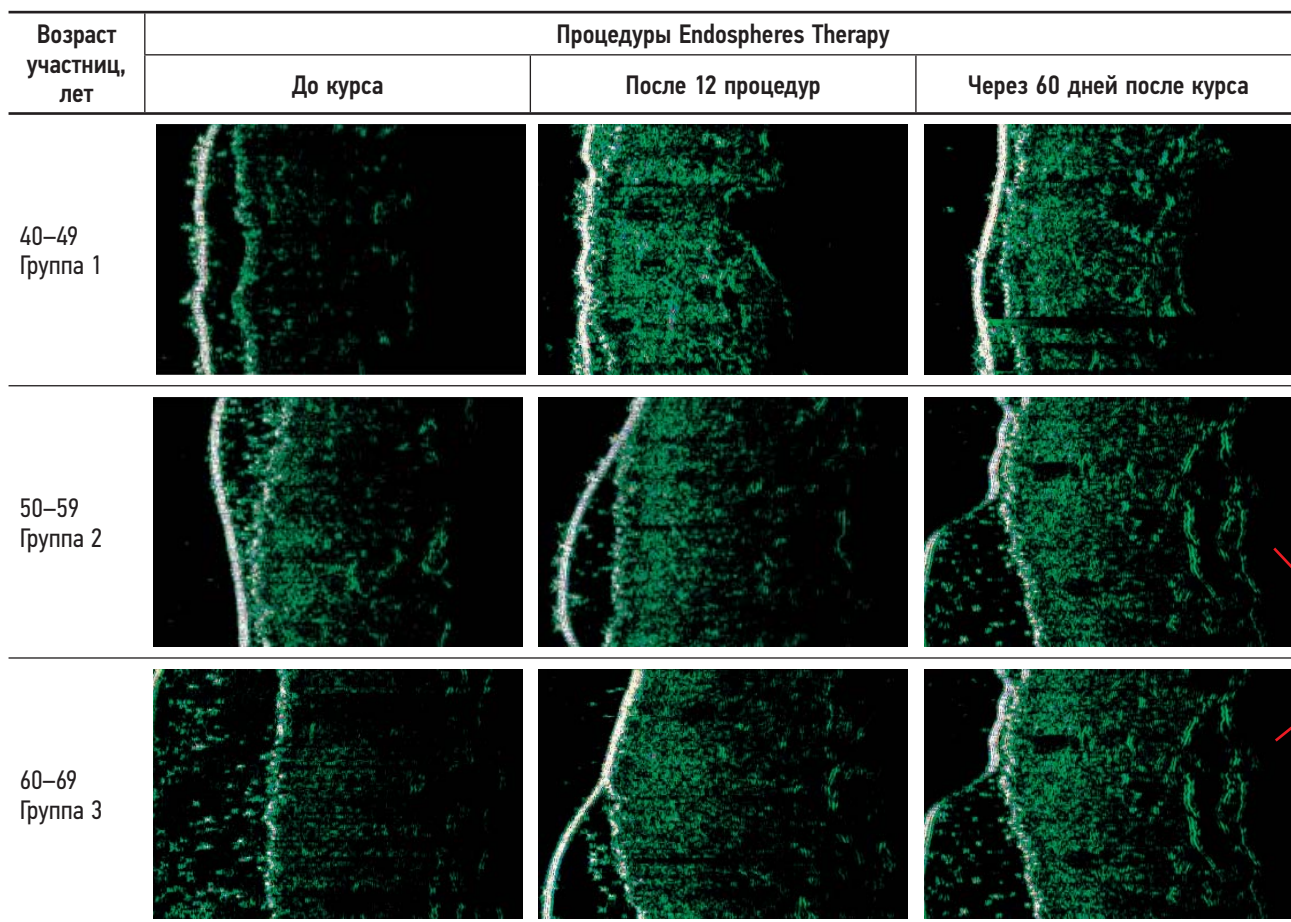
### Объекты (участники) исследования

Под наблюдением находились 27 женщин в возрасте от 40 до 69 ( $54,6 \pm 7,9$ ) лет с лёгкой или умеренной гиноидной липодистрофией. Средний возраст участниц исследования в группе 1 (до менопаузы) составил  $45,7 \pm 1,5$ ; в группе 2 (период менопаузы) —  $52,7 \pm 3,1$ , в группе 3 (постменопауза) —  $65,3 \pm 1,5$  года.

### Основные результаты исследования

УЗИ проводили до курса терапии Endospheres Therapy, после 12 процедур и через 2 месяца после лечения. Состояние кожи в динамике оценивали по следующим критериям: толщина дермы; акустическая плотность дермы и подкожной жировой клетчатки

На всех сканограммах эпидермис визуализировался в виде гомогенной гиперэхогенной белой полосы с вкраплениями голубого и зелёного оттенков, дерма — в виде гиперэхогенных, пересекающихся между собой линий зелёного цвета с белыми вкраплениями, которые являются изображением пучков коллагеновых и эластиновых волокон. Подкожно жировая клетчатка представляла собой гипоэхогенную область, в структуре которой регистрировали эхосигналы, отражающиеся от волокнистых структур и сосудов. О разрушении фиброзных перегородок, определяющих степень дряблости жировой ткани и типичную структуру «апельсиновой корки» целлюлита, судили косвенно по изменению эхогенности гиподермы, исходя из технических возможностей УЗ-сканера. Установлено (рис. 1, табл. 1),



одинаковые фото??

**Рис. 1.** Сканограммы кожи женщин с целлюлитом: до, после лечения и через 60 дней после курса процедур Endospheres Therapy. Сканограммы пациентки Е. 45 лет (группа 1); пациентки Л. 56 лет (группа 2) и пациентки Ш. 66 лет (3 группа).

**Fig. 1.** Skin scans of women with cellulite: Before, after treatment and 60 days after the course of Endospheres Therapy procedures. Scans of patient E. (group 1, 45 years old), patient L. (group 2, 56 years old), and patient S. (group 3, 66 years old).

что у пациенток групп 1 и 2 (перименопауза) до лечения наблюдали неравномерное утолщение эпидермиса, что клинически соответствовало усилению кожного рисунка. Отмечали утолщение дермы и снижение её эхогенности, что особенно чётко прослеживалось в нижележащих её отделах.

После лечения толщина и структура эпидермиса становились более однородными: дерма компактизировалась, эхогенность повышалась, однако эхогенность её нижних отделов оставалась сниженной по сравнению с верхними. Так, у пациенток группы 1 (40–49 лет) толщина дермы в областях передней, внутренней, задней поверхности бедра и передней поверхности живота по отношению к исходным данным снизилась на 15,6; 10,9; 6,1 и 23,4% соответственно. Эхогенность дермы на передней, внутренней, задней поверхности бедра и передней поверхности живота увеличилась в 2; 1,2; 1,4 и 1,3 раза, а эхогенность гиподермы снизилась в исследуемых областях на 30,8; 20,1; 43,2 и 23,6%. Контрольное исследование через 60 дней после компрессионной микровибрации показало сохранение корректирующего эффекта, связанного с улучшением тонуса, плотности и эластичности кожных покровов.

В группе 2 (50–59 лет) толщина дермы в зоне передней, внутренней, задней поверхности бедра и передней

поверхности живота по отношению к исходным данным снизилась на 9,5; 10,5; 15,7 и 14,7% соответственно, эхогенность повысилась во всех сканируемых зонах бёдер в 1,4 раза, а в зоне передней поверхности живота — в 1,5 раза. Эхогенность гиподермы в исследуемых областях снизилась на 27,6; 37,3; 57,8 и 15,2%. Полученный эффект сохранялся и через 60 дней после курса лечения.

У пациенток группы 3 (постменопауза) до лечения было зарегистрировано равномерное утолщение эпидермиса на всём его протяжении, которое клинически проявлялось явлениями слабовыраженного гиперкератоза. Эхогенность дермы была снижена одинаково по всей толщине. После 12 процедур толщина эпидермиса уменьшилась, явления гиперкератоза разрешились. Толщина дермы в областях передней, внутренней, задней поверхности бедра и передней поверхности живота по отношению к исходным данным снизилась на 18,1; 19,3; 13,8 и 14,5%. Дерма стала более гиперэхогенной (в 1,3; 1,2; 1,5 и 1,7 раза), её структура — более однородной, а эхогенность гиподермы снизилась на 31,2; 40,4; 9,3 и 9,3% соответственно. Разница в акустической плотности дермы и подкожно-жировой клетчатки по сравнению с исходными результатами сохранялась и через 60 дней наблюдения.

**Таблица 1.** Сравнительный анализ динамики ультрасонографических показателей до курса терапии, после 12 процедур и через 2 месяца после курса Endospheres Therapy  
**Table 1.** Comparative analysis of the dynamics of ultrasonographic parameters: dermis thickness (mm), echogenicity of dermis and hypodermis (mm), before the therapy, after 12 procedures and 2 months after Endospheres Therapy

Возраст, лет	Передняя поверхность бедра				Внутренняя поверхность бедра				Задняя поверхность бедра				Передняя поверхность живота								
	Толщина дермы, мкм		Эхогенность дермы		Толщина дермы, мкм		Эхогенность дермы		Толщина дермы, мкм		Эхогенность дермы		Толщина дермы, мкм		Эхогенность дермы						
	гиподермы	гиподермы	гиподермы	гиподермы	гиподермы	гиподермы	гиподермы	гиподермы	гиподермы	гиподермы	гиподермы	гиподермы	гиподермы	гиподермы	гиподермы	гиподермы					
<b>Показатели до курса терапии</b>																					
40–69	1399,56±388,97	22,11±8,91	5,44±1,88	1067,78±194,89	30,27±12,37	7,44±3,36	1502,78±403,51	16,89±4,08	5,22±2,39	1606,78±289,19	14,33±5,17	4,56±2,24	1839,33±130,4	15,67±6,66	5,67±3,06	1475,33±431,98	15,33±6,11	4,33±2,31	1505,67±92,4	12,32±3,61	3,67±1,53
40–49	1366,33±458,73	18,67±5,77	6,12±0,31	1046,33±143,24	27,33±13,32	6,67±1,53	1273,42±521,67	18,33±1,53	5,67±2,52	1419,33±195,22	15,28±4,36	6,33±2,52	1196,67±516,89	26,34±1,73*	5,26±1,17	1408±268,01*	20,33±8,52*	4,33±2,52	1259±237,42	23,67±8,33*	3,67±2,89
50–59	1206,45±352,34	25,67±8,74	5,24±2,65	909,15±182,68	36,27±13,89	6,67±3,21	1248,32±104,01	26,67±12,66	9,11±5,23	1196,33±403,32	22,33±5,13*	2,67±1,15*	1566,67±509,77	25,33±10,07*	3,33±0,58	1452,78±243,98	17,67±5,57	3,78±2,05	1452,78±243,98	17,67±5,57	3,78±2,05
60–69	1626,33±368,26	22,29±13,08	5,33±2,52	1046,33±143,24	27,33±13,32	6,67±1,53	1273,42±521,67	18,33±1,53	5,67±2,52	1419,33±195,22	15,28±4,36	6,33±2,52	1196,67±516,89	26,34±1,73*	5,26±1,17	1408±268,01*	20,33±8,52*	4,33±2,52	1259±237,42	23,67±8,33*	3,67±2,89
<b>Показатели после курса терапии</b>																					
40–69	1192,11±415,12*	34,67±12,44*	4,44±3,13*	947,78±161,21*	33,67±13,3	4,78±2,22*	1319,89±454,62	24,56±5,96*	3,67±1,32*	1319,89±454,62	21,67±7,21*	3,78±2,05	1196,67±516,89	26,34±1,73*	5,26±1,17	1408±268,01*	20,33±8,52*	4,33±2,52	1259±237,42	23,67±8,33*	3,67±2,89
40–49	1153,33±627,98*	37,67±16,5*	6,01±3,24	932,41±265,05*	32,37±16,52	5,33±1,53	1196,67±516,89	26,34±1,73*	5,26±1,17	1196,67±516,89	20,33±8,52*	4,33±2,52	1196,67±516,89	26,34±1,73*	5,26±1,17	1408±268,01*	20,33±8,52*	4,33±2,52	1259±237,42	23,67±8,33*	3,67±2,89
50–59	1091,24±219,91*	37,33±9,02*	3,67±1,53*	903,67±140,59	37,67±13,82	4,15±2,03*	1196,33±403,32	22,33±5,13*	2,67±1,15*	1196,33±403,32	22,33±5,13*	2,67±1,15*	1566,67±509,77	25,33±10,07*	3,33±0,58	1452,78±243,98	17,67±5,57	3,78±2,05	1452,78±243,98	17,67±5,57	3,78±2,05
60–69	1332,35±446,82	29,34±13,89	3,67±2,08*	1007,67±72,57*	31,33±14,43	5,28±3,46*	1566,67±509,77	25,33±10,07*	3,33±0,58	1566,67±509,77	21,37±7,55*	3,33±1,15	1452,78±243,98	17,67±5,57	3,78±2,05	1452,78±243,98	17,67±5,57	3,78±2,05	1452,78±243,98	17,67±5,57	3,78±2,05
<b>Показатели через 2 месяца после курса терапии</b>																					
40–69	1197,78±534,58*	29,44±9,15	4,67±1,8	1005,43±124,19	31,22±12,33	5,67±2,24*	1432,56±406,71	18,56±3,32	4,31±1,22	1432,56±406,71	17,67±5,57	3,78±2,05	1229,67±492,12	21,67±1,15	4,33±1,53	1619,37±63,66	15,43±5,29	4,67±3,06	1619,37±63,66	15,43±5,29	4,67±3,06
40–49	960,35±833,15*	31,67±10,26*	5,42±1,16	953,41±174,52	29,36±14,18	5,33±1,53	1229,67±492,12	21,67±1,15	4,33±1,53	1229,67±492,12	15,43±5,29	4,67±3,06	1298,67±340,64	20,36±7,15*	3,33±1,53	1298,67±340,64	20,36±7,15*	3,33±1,53	1298,67±340,64	20,36±7,15*	3,33±1,53
50–59	1119,33±151,86	32,25±6,19	4,32±2,65	1035,33±144,61	36,69±13,05	5,67±2,08	1298,33±306,17	15,67±1,15	4,33±0,58*	1298,33±306,17	18,33±3,79	3,33±1,53	1440,67±201,82	18,27±5,29*	3,33±1,53	1440,67±201,82	18,27±5,29*	3,33±1,53	1440,67±201,82	18,27±5,29*	3,33±1,53
60–69	1514,12±426,49	24,67±11,93	5,27±2,12	1026,67±64,66	28,17±13,34	6,22±3,61*	1769,67±257,94	18,33±3,79	3,33±1,53	1769,67±257,94	18,27±5,29*	3,33±1,53	1440,67±201,82	18,27±5,29*	3,33±1,53	1440,67±201,82	18,27±5,29*	3,33±1,53	1440,67±201,82	18,27±5,29*	3,33±1,53

**Примечание.** \*  $p < 0,05$  по отношению к исходным данным до лечения.

**Note:** \*  $p < 0,05$  relative to the initial data before treatment.

Важно отметить, что у пациенток всех групп после курса терапии наблюдалось разрушение фиброзных перегородок, что подтверждает высокую эффективность процедур компрессионной микровибрации и свидетельствует, что данный метод отвечает требованиям современной стратегии, обеспечивая стойкое улучшение топографии кожи. В результате в большинстве обработанных областей были достигнуты эстетические улучшения выраженности целлюлита.

### Дополнительные результаты исследования

До и после курса Endospheres Therapy у каждой участницы оценивали динамику массо-ростового отношения (индекс массы тела, ИМТ). Следует отметить, что медианы исходной величины ИМТ во всех возрастных группах (40–49, 50–59 и 60–69 лет) находились в диапазоне 26,9–28,9 (избыточная масса тела), при этом в каждой группе имелись участницы разной весовой категории. Среди женщин в возрасте 40–49 лет нормальный вес имела 1/3 (33,3%) участниц, остальные (66,7%) — ожирение. В возрастной группе 50–59 лет у 11,1% участниц наблюдался дефицит веса, у остальных (88,9%) — избыточный вес (33,3%) и ожирение (55,6%). В группе участниц в возрасте 60–69 лет преобладали женщины с избыточным весом (77,8%), и только 2 участницы (22,2%) имели нормальный вес (рис. 2).

В процессе курса процедур компрессионной микровибрации участницы не меняли образ жизни, сохраняя обычный режим питания, физической активности и отдыха. После курса Endospheres Therapy в каждой группе пациенток было отмечено незначительное снижение медианы значений ИМТ, в среднем на 3–4%, но в диапазоне избыточного веса. Однако считаем положительным факт

внутригрупповых персональных улучшений показателей: в возрастной группе 40–49 лет более чем у половины участниц (55,6%) вес стал соответствовать нормальному, и только у 44,4% — избыточному. Измерение окружности бёдер и талии продемонстрировало уменьшение на  $3,0 \pm 1,1$  и  $5,3 \pm 1,1$  см соответственно.

Наиболее продуктивное снижение веса наблюдалось у участниц группы 2 (50–59 лет): в категории «ожирение» остались 22,2%, у 66,7% подтверждён избыточный вес. Окружности бёдер и талии участниц этой группы уменьшились на  $2,2 \pm 0,9$  и  $4,1 \pm 1,3$  см соответственно.

У женщины группы 3 (возраст 60–69 лет) зарегистрировано минимальное снижение медианы ИМТ (всего на 1%), при этом отмечен хороший эффект коррекции тела: уменьшение окружности бёдер и талии составило в среднем  $2,5 \pm 0,9$  и  $6,3 \pm 1,5$  см соответственно.

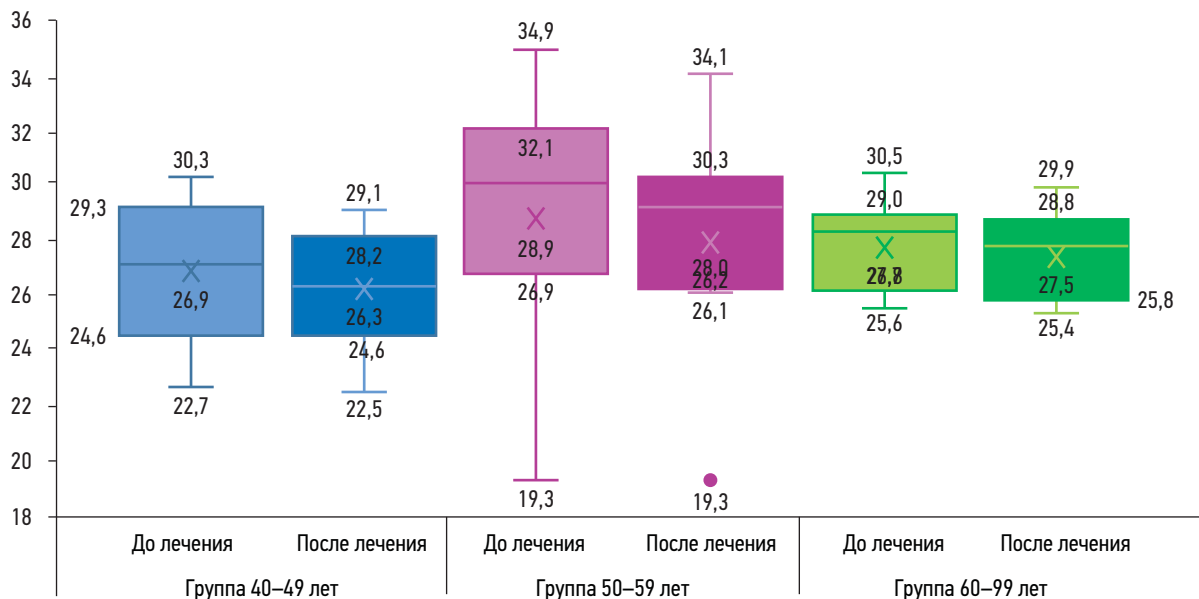
### Нежелательные явления

При проведении курса процедур Endospheres Therapy не зафиксировано каких-либо жалоб или неудовлетворённости со стороны пациенток. Сразу после процедуры компрессионной микровибрации могли появляться лёгкое покалывание, покраснение в проблемных зонах, незначительная болезненность мышц, напоминающая состояние после физической нагрузки.

## ОБСУЖДЕНИЕ

### Резюме основного результата исследования

Полученные нами результаты убедительно продемонстрировали эффективность Endospheres Therapy у женщин



**Рис. 2.** Сравнительный анализ величины индекса массы тела до и после курса Endospheres Therapy. По оси ординат: значения индекса массы тела. Цифровые значения в каждом боксплоте (boxplot) обозначают медиану, верхний и нижний квартиль, верхнюю и нижнюю границу значений и выбросы (единичные данные).

**Fig. 2.** Comparative analysis of body mass index values before and after the course Endospheres Therapy. On the ordinate axis are the body mass index values. The numeric values in each boxplot denote the median, upper and lower quartiles, upper and lower values, and outliers (single data).

с лёгкой и умеренной гиноидной липодистрофией для коррекции фигуры и улучшения состояния кожных покровов в долгосрочной перспективе, не выявив каких-либо побочных эффектов. Динамика значений ИМТ выявила тенденцию к снижению веса у большинства участниц, особенно в возрастной категории 50–59 лет, и эффект коррекции тела со значительным уменьшением объёмов бёдер и талии. Для объективного контроля в мониторинге состояния кожи и подкожной клетчатки при воздействии компрессионной микровибрации применили метод УЗИ, позволивший визуализировать и оценить количественно степень улучшения морфологии тканей по критериям их толщины и экзогенности: положительный эффект, достигнутый после курса Endospheres Therapy (12 процедур), оказался достаточно стойким на протяжении 2 месяцев наблюдения.

### Обсуждение основного результата исследования

В основе патогенеза гиноидной липодистрофии лежат нарушения капиллярно-венулярной и лимфатической проницаемости, приводящие к отёку тканей, гипоксии, ацидозу и накоплению в них недоокисленных продуктов метаболизма. На этом фоне происходят дисрегуляторные изменения процессов липогенеза/липолиза, развивается гипертрофия адипоцитов с последующей липодистрофией и фиброзом подкожной клетчатки [9, 10]. Результат ультраструктурных, воспалительных, гистохимических и биохимических изменений находит отражение в изменении морфологических и биомеханических характеристик поверхности кожи, проявляющихся многочисленными неровностями, кавернами и бугорками, характерными для целлюлитных симптомов, в виде так называемого матрасного паттерна [11, 12].

Для эффективного устранения этих косметических дефектов и улучшения внешнего вида кожи необходим соответствующий патогенетический подход. Однако специалисты признают, что, несмотря на широкий выбор современных методов и средств, лечение целлюлита остаётся одной из самых трудно решаемых задач в эстетической медицине. Высокий процент удовлетворённости результатом демонстрируют аппаратные методики вибрационного массажа, которые позволяют значительно уменьшить видимые признаки целлюлита [13, 14]. Приводятся данные о возможности достижения полной ремиссии целлюлита после вибрационной терапии [15].

Нами проведены исследования эффективности метода компрессионной микровибрации (Endospheres Therapy), который позволяет решить целый комплекс проблем у пациентов с гиноидной липодистрофией: улучшает микроциркуляцию, обеспечивает глубокий лимфодренаж, активизирует обменные процессы и транспорт метаболитов, повышает тонус и эластичность кожи, моделирует фигуру [16, 17]. В то же время арсенал средств, позволяющих объективно оценить возможности косметических и эстетических терапевтических мероприятий при лечении целлюлита, весьма ограничен. С этой целью в качестве инструмента для мониторинга состояния кожи и оценки эффективности антицеллюлитных методов может служить метод УЗИ. Высококачественная сонография измеряет акустический

сигнал, отражённый от биологических тканей, обеспечивает прямую визуализацию толщины эпидермиса и дермы, позволяет контролировать толщину дермальной или жировой ткани, выраженность протрузии подкожно-жировой клетчатки в дерму, а также предоставляет информацию о структуре фиброзных перегородок [4, 18, 19], что и послужило основанием к выбору этого метода для контроля эффективности компрессионной микровибрации в нашем исследовании. Полученные нами результаты с использованием ультразвуковых критериев объективно подтверждают достижение положительного эффекта в терапии целлюлита у женщин различного возраста и его сохранение в течение 2 месяцев наблюдения.

### Ограничения исследования

К ограничениям исследования можно отнести отсутствие статистически значимой разницы по некоторым критериям при сравнении полученных данных, связанное с высокой индивидуальной вариабельностью, и длительность мониторинга эффекта. Решением является увеличение анализируемой выборки, проведение более масштабных дальнейших исследований для оценки более долгосрочных результатов, привлечение дополнительных биомедицинских и биофизических методов для уточнения механизмов воздействия компрессионной микровибрации на различные звенья патофизиологии целлюлита. Представляет интерес оценка эффективности компрессионной микровибрации у пациенток с более тяжёлыми формами целлюлита.

## ЗАКЛЮЧЕНИЕ

Терапевтические стратегии лечения гиноидной липодистрофии на основе разнообразных вибрационных систем, генерирующих микроволны, находят все большее применение в эстетической медицине. Процедуры Endospheres Therapy за счёт механических колебаний (микрокомпрессии) и передачи низкочастотных импульсов (микровибрации) способны оказывать воздействие на морфофункциональное состояние различных слоёв дермы, уменьшая выраженность целлюлитных явлений.

Использование УЗИ в диагностике состояния кожи и оценке эффективности выполнения аппаратных процедур является целесообразным и оправданным, поскольку позволяет в режиме реального времени объективно оценить толщину эпидермиса, дермы и её слоёв, состояние сосудов, подкожной жировой клетчатки, мышц, выявить наличие возможных осложнений.

Полученные нами результаты на основе ультразвуковых критериев убедительно продемонстрировали эффективность компрессионной микровибрации у женщин с лёгкой и умеренной гиноидной липодистрофией для улучшения состояния кожных покровов и ремоделирования фигуры. После курса лечения зарегистрировано уменьшение выраженности целлюлита с сохранением эффекта в течение 2 месяцев наблюдения без каких-либо побочных нежелательных явлений.

Считаем перспективным проведение исследований с группой пациенток, страдающих более тяжёлыми формами гиноидной липодистрофии, особенно по оценке эффективности Endospheres Therapy в комбинации с другими методами лечения целлюлита.

## ДОПОЛНИТЕЛЬНО

**Источник финансирования.** Исследование выполнено при финансовой поддержке (финансовом обеспечении) ООО «ИталКонсалт» рамках договора № 002/2022-н о проведении научно-исследовательской работы «Оценка эффективности применения неинвазивных методик компрессионной микровибрации и аблятивной сенсорной микровибрации на локальные зоны избыточных жировых отложений у добровольцев разных возрастных групп».

**Конфликт интересов.** Авторы данной статьи подтверждают отсутствие конфликта интересов, о котором необходимо сообщить.

**Вклад авторов.** З.З. Кардашова, Е.В. Селезнева, И.А. Василенко — концепция и дизайн исследования, анализ и интерпретация данных, написание, редактирование и одобрение окончательного варианта рукописи; Н.О. Ратникова — сбор данных, статистический анализ. Все авторы подтверждают соответствие своего авторства международным критериям ICMJE (все авторы

внесли существенный вклад в разработку концепции, проведение исследования и подготовку статьи, прочли и одобрили финальную версию перед публикацией).

## ADDITIONAL INFORMATION

**Funding source.** This work was carried out with the financial support (financial support) of ItалConsult LLC under the contract No. 002/2022-n on the research work “Evaluation of the effectiveness of the use of non-invasive methods of compression microvibration and ablative sensory microvibration on local areas of excess body fat in volunteers of different age groups”.

**Competing interests.** The authors declare that they have no competing interests.

**Authors' contributions.** Z.Z. Kardashova, E.V. Selezneva, I.A. Vasilenko — study concept and design, data analysis and interpretation, writing, scientific editorial and approval of the final version of the manuscript; N.O. Ratnikova — collection of material, data collection, statistical analysis. All authors made a substantial contribution to the conception of the work, acquisition, analysis, interpretation of data for the work, drafting and revising the work, final approval of the version to be published and agree to be accountable for all aspects of the work.

## СПИСОК ЛИТЕРАТУРЫ

- Bennardo L., Fusco I., Cuciti C., et al. Microwave therapy for cellulite: An effective non-invasive treatment // *J Clin Med*. 2022. Vol. 11, N 3. P. 515. doi: 10.3390/jcm11030515
- Павельев Ю.В. Причины возникновения целлюлита и основные методы воздействия на него // *Вестник науки и образования*. 2020. Т. 88, № 10. С. 100–105.
- Плиева Л.Р. Cellulitis против cellulite // *Российский журнал кожных и венерических болезней*. 2015. Т. 18, № 6. С. 42–49.
- Young V., Di Bernardo B.E. Comparison of cellulite severity scales and imaging methods // *Aesthetic Sur J*. 2021. Vol. 41, N 6. P. NP521–NP537. doi: 10.1093/asj/sjaa226
- Tokarska K., Tokarski S., Woźniacka A., et al. Cellulite: A cosmetic or systemic issue? Contemporary views on the etiopathogenesis of cellulite // *Postepy Dermatol Alergol*. 2018. Vol. 35, N 5. P. 442–446. doi: 10.5114/ada.2018.77235
- Bass L.S., Kaminer M.S. Insights into the pathophysiology of cellulite: A review // *Dermatol Surg*. 2020. Vol. 46, Suppl. 1. P. S77–S85. doi: 10.1097/DSS.0000000000002388
- Stevens W.G., Green J., Layt C., et al. Multicenter pivotal study demonstrates safety and efficacy of a new cellulite procedure: 3-Month results // *Aesthet Surg J*. 2023. Vol. 43, N 1. P. 97–108. doi: 10.1093/asj/sjac179
- Layt C. A study of a novel controlled focal septa release method for improving cellulite // *Plast Reconstr Surg Glob Open*. 2022. Vol. 10, N 4. P. e4237. doi: 10.1097/GOX.0000000000004237
- Arora G., Patil A., Hooshanginezhad Z., et al. Cellulite: Presentation and management // *J Cosmet Dermatol*. 2022. Vol. 21, N 4. P. 1393–1401. doi: 10.1111/jocd.14815
- Hogan S., Velez M.W., Kaminer M.S. Updates on the understanding and treatment of cellulite // *Semin Cutan Med Surg*. 2018. Vol. 37, N 4. P. 242–246. doi: 10.12788/j.sder.2018.056
- Piotrowska A., Czerwińska-Ledwig O., Stefańska M., et al. Changes in skin microcirculation resulting from vibration therapy in

women with cellulite // *Int J Environ Res Public Health*. 2022. Vol. 19, N 6. P. 3385. doi: 10.3390/ijerph19063385

12. Christman M.P., Belkin D., Geronemus R.G., Brauer J.A. An anatomical approach to evaluating and treating cellulite // *J Drugs Dermatol*. 2017. Vol. 16, N 1. P. 58–61.

13. Cristovam D.N., Botelho S., Andrade M.F., et al. Whole-body vibration in the reduction of the cellulite // *J Cosmet Laser Ther*. 2019. Vol. 21, N 5. P. 278–285. doi: 10.1080/14764172.2018.1525750

14. Sadowski T., Bielfeldt S., Wilhelm K., et al. Objective and subjective reduction of cellulite volume using a localized vibrational massage device in a 24-week randomized intra-individual single-blind regression study // *Int J Cosmet Sci*. 2020. Vol. 42, N 3. P. 277–288. doi: 10.1111/ics.12613

15. Pilch W., Czerwińska-Ledwig O., Chitrynowicz-Rostek J., et al. The impact of vibration therapy interventions on skin condition and skin temperature changes in young women with lipodystrophy: A pilot study // *Evid Based Complement Altern Med*. 2019. Vol. 2019. P. 8436325. doi: 10.1155/2019/8436325

16. Metelin V.B., Fomicheva A.A., Kardashova Z.Z., et al. Evaluation of the effectiveness of non-invasive methods of compressive microvibration and ablative sensory microvibration on local areas with excess fat deposits in volunteers of different age groups // *J Applied Cosmetol*. 2023. Vol. 41, N 2. P. 74. doi: 10.56609/jac.v41i2.278

17. Кардашова З.З., Ратникова Н.О., Василенко И.А., Фомичева А.А. Компрессионная микровибрация: опыт применения метода для физиотерапевтического лечения целлюлита // *Физиотерапия, бальнеология и реабилитация*. 2022. Т. 21, № 6. С. 391–400. doi: 10.17816/rjpb403993

18. Безуглый А.П., Бикбулатова Н.Н., Круглова Л.С., и др. Особенности ультразвуковой картины кожи и подкожной клетчатки при целлюлите // *Физиотерапевт*. 2015. № 1. С. 3–7.

19. Бондаренко И.Н. Сравнительный анализ ультразвукового исследования кожи высокочастотными датчиками // *Радиология — практика*. 2021. № 6. С. 22–30. doi: 10.52560/2713-0118-2021-6-22-30

## REFERENCES

1. Bennardo L, Fusco I, Cuciti C, et al. Microwave therapy for cellulite: An effective non-invasive treatment. *J Clin Med*. 2022;11(3):515. doi: 10.3390/jcm11030515
2. Paveliev YV. Causes of cellulite and the main methods of influencing it. *Bulletin Sci Education*. 2020;88(10):100–105. (In Russ).
3. Plieva LR. Cellulitis vs cellulite. *Russ J Skin Venereal Diseases*. 2015;18(6):42–49. (In Russ).
4. Young V, Di Bernardo BE. Comparison of cellulite severity scales and imaging methods. *Aesthetic Sur J*. 2021;41(6):NP521–NP537. doi: 10.1093/asj/sjaa226
5. Tokarska K, Tokarski S, Woźniacka A, et al. Cellulite: A cosmetic or systemic issue? Contemporary views on the etiopathogenesis of cellulite. *Postepy Dermatol Alergol*. 2018;35(5):442–446. doi: 10.5114/ada.2018.77235
6. Bass LS, Kaminer MS. Insights into the pathophysiology of cellulite: A review. *Dermatol Surg*. 2020;46(Suppl 1):S77–S85. doi: 10.1097/DSS.0000000000002388
7. Stevens WG, Green J, Layt C, et al. Multicenter pivotal study demonstrates safety and efficacy of a new cellulite procedure: 3-Month results. *Aesthet Surg J*. 2023;43(1):97–108. doi: 10.1093/asj/sjac179
8. Layt C. A study of a novel controlled focal septa release method for improving cellulite. *Plast Reconstr Surg Glob Open*. 2022;10(4):e4237. doi: 10.1097/GOX.0000000000004237
9. Arora G, Patil A, Hooshanginezhad Z, et al. Cellulite: Presentation and management. *J Cosmet Dermatol*. 2022;21(4):1393–1401. doi: 10.1111/jocd.14815
10. Hogan S, Velez MW, Kaminer MS. Updates on the understanding and treatment of cellulite. *Semin Cutan Med Surg*. 2018;37(4):242–246. doi: 10.12788/j.sder.2018.056
11. Piotrowska A, Czerwińska-Ledwig O, Stefańska M, et al. Changes in skin microcirculation resulting from vibration therapy in women with cellulite. *Int J Environ Res Public Health*. 2022;19(6):3385. doi: 10.3390/ijerph19063385
12. Christman MP, Belkin D, Geronemus RG, Brauer JA. An anatomical approach to evaluating and treating cellulite. *J Drugs Dermatol*. 2017;16(1):58–61.
13. Cristovam DN, Botelho S, Andrade MF, et al. Whole-body vibration in the reduction of the cellulite. *J Cosmet Laser Ther*. 2019;21(5):278–285. doi: 10.1080/14764172.2018.1525750
14. Sadowski T, Bielfeldt S, Wilhelm K, et al. Objective and subjective reduction of cellulite volume using a localized vibrational massage device in a 24-week randomized intra-individual single-blind regression study. *Int J Cosmet Sci*. 2020;42(3):277–288. doi: 10.1111/ics.12613
15. Pilch W, Czerwińska-Ledwig O, Chitryniwicz-Rostek J, et al. The impact of vibration therapy interventions on skin condition and skin temperature changes in young women with lipodystrophy: A pilot study. *Evid Based Complement Altern Med*. 2019;2019:8436325. doi: 10.1155/2019/8436325
16. Metelin VB, Fomicheva AA, Kardashova ZZ et al. Evaluation of the effectiveness of non-invasive methods of compressive microvibration and ablative sensory microvibration on local areas with excess fat deposits in volunteers of different age groups. *J Applied Cosmetol*. 2023;41(2):74. doi:10.56609/jac.v41i2.278
17. Kardashova ZZ, Ratnikova NO, Vasilenko IA, Fomicheva AA. Compression microvibration: Experience of using the method for the physiotherapeutic treatment of cellulite. *Physiotherapy Balneol Rehabilitat*. 2022;21(6):391–400. (In Russ). doi: 10.17816/rjpb403993
18. Bezugly AP, Bikbulatova NN, Kruglova LS, et al. Features of the ultrasonographic picture of the skin and subcutaneous tissue in cellulite. *Physiotherapist*. 2015;(1):3–7. (In Russ).
19. Bondarenko IN. Comparative analysis of ultrasound examination of the skin with high-frequency sensors. *Radiology — Practice*. 2021;(6):22–30. (In Russ). doi: 10.52560/2713-0118-2021-6-22-30

## ОБ АВТОРАХ

\* **Кардашова Зивер Заиддин кызы**, канд. мед. наук;  
адрес: Россия, 129110, Москва, ул. Щепкина, д. 61/2;  
ORCID: 0000-0003-0095-1706;  
eLibrary SPIN: 7806-8613;  
e-mail: kard-dina@yandex.ru

**Селезнева Елена Владимировна**, канд. мед. наук;  
ORCID: 0000-0002-6181-9031;  
eLibrary SPIN: 9748-6169;  
e-mail: selezneva-elena@mail.ru

**Ратникова Наталья Олеговна**;  
ORCID: 0009-0009-6568-5286;  
e-mail: ratnikova.natalya@gmail.com

**Василенко Ирина Анатольевна**, д-р мед. наук, профессор;  
ORCID: 0000-0002-6374-9786;  
eLibrary SPIN: 6611-9990;  
e-mail: vasilenko.ia0604@yandex.ru

## AUTHORS' INFO

\* **Ziver Z. Kardashova**, MD, Cand. Sci. (Med.);  
address: 61/2 Shepkinska street, 129110 Moscow, Russia;  
ORCID: 0000-0003-0095-1706;  
eLibrary SPIN: 7806-8613;  
e-mail: kard-dina@yandex.ru

**Elena V. Selezneva**, MD, Cand. Sci. (Med.);  
ORCID: 0000-0002-6181-9031;  
eLibrary SPIN: 9748-6169;  
e-mail: selezneva-elena@mail.ru

**Natalia O. Ratnikova**;  
ORCID: 0009-0009-6568-5286;  
e-mail: ratnikova.natalya@gmail.com

**Irina A. Vasilenko**, MD, Dr. Sci. (Med.), Professor;  
ORCID: 0000-0002-6374-9786;  
eLibrary SPIN: 6611-9990;  
e-mail: vasilenko.ia0604@yandex.ru

\* Автор, ответственный за переписку / Corresponding author